На правах рукописи

Баматов Арслан Багаутинович

ДИНАМИЧЕСКАЯ МЕЖОСТИСТАЯ СТАБИЛИЗАЦИЯ ПРИ ДЕГЕНЕРАТИВНОМ ПОРАЖЕНИИ ПОЯСНИЧНОГО ОТДЕЛА ПОЗВОНОЧНИКА

14.01.18 - нейрохирургия

Автореферат
диссертации на соискание ученой степени
кандидата медицинских наук

Москва - 2016

Работа выполнена в Государственном бюджетном образовательном учреждении дополнительного профессионального образования «Российская медицинская академия последипломного образования» Министерства здравоохранения Российской Федерации

Научный руководитель:
доктор медицинских наук, профессор Древаль Олег Николаевич

Официальные оппоненты:

Назаренко Антон Герасимович доктор медицинских наук, профессор РАН, ФГБУ «Клиническая больница» Управления делами президента Российской Федерации, главный врач

Холодов Сергей Альбертович доктор медицинских наук, ГБУЗ города Москвы «Госпиталь для ветеранов войн №2 Департамента здравоохранения города Москвы», заведующий нейрохирургическим отделением

Ведущая организация: Федеральное государственное казенное учреждение «Главный военный клинический госпиталь имени академика Н.Н. Бурденко» Министерства обороны Российской Федерации

Защита состоится « 29 » ноября 2016 года в 13.00 часов на заседании диссертационного совета Д 001.025.01 при ФГАУ «НИИ НХ» Минздрава России по адресу: 125047, Москва, ул. 4-я Тверская-Ямская, д. 16.

С диссертацией можно ознакомиться в библиотеке ФГАУ «НИИ НХ» Минздрава России и на сайте www.nsi.ru

Автореферат разослан « » _____ 2016 г.

Ученый секретарь
диссертационного совета Д 001.025.01
доктор медицинских наук Яковлев Сергей Борисович

ОБЩАЯ ХАРАКТЕРИСТИКА РАБОТЫ

Актуальность исследования

В течение последних десятилетий дегенеративная болезнь межпозвонковых дисков - одно из самых распространённых заболеваний опорно-двигательного аппарата, приводящих к ограничению трудоспособности и ухудшению качества жизни [Никифоров А.С., 2004; Мусалатов Х.А., 1999; Antonious J., 1996]. Несмотря на множество методов и техник лечения дегенеративной болезни, удовлетворительные результаты достигаются не всегда. На сегодняшний день актуальной проблемой хирургии позвоночника является оптимизация хирургического лечения пациентов с дегенеративной болезнью межпозвонковых дисков.

Основные пациенты - люди активного трудоспособного возраста, поэтому так важно возвращение их работоспособности и улучшение качества жизни [Юмашев Г.С., 1984]. Многие пациенты длительное время лечатся консервативно у неврологов, но стойкий болевой синдром и прогрессирование неврологической симптоматики вынуждают их обратиться к нейрохирургу. Хирургическое лечение дегенеративной болезни межпозвонковых дисков до недавнего времени сопровождалось значительной травмой и резекцией элементов опорного комплекса, что в некоторых случаях приводило к развитию хронических болевых синдромов в послеоперационном периоде. Широкое распространение микрохирургической техники позволило значительно снизить процент подобных осложнений. В современной хирургии позвоночника применяется несколько различных типов хирургических операций при дегенеративной болезни пояснично-крестцового отдела позвоночника. Некоторые операции проводятся с использованием имплантатов различных конструкций [Басков А.Н., 2008; Крылов В.В., 2012; Гайдар Б.В., 2002; Коновалов Н.А., 2004; Aota Y., 1995; Niosi C.A., 2006].

Несмотря на множество методов оперативного вмешательства при дегенеративной болезни межпозвонковых дисков поясничного отдела

позвоночника, некоторые пациенты испытывают боль и нарушение неврологических функций и после оперативного лечения [Симонович А.Е., 2007; Амин Ф.И., 2011; Senegas J., 2007; McGirt M.J., 2009].

При обследовании больных с дегенеративной болезнью пояснично-крестцового отдела позвоночника необходимо четко определить тактику хирургического лечения и выбрать правильный объем оперативного вмешательства. В процессе декомпрессии невральных структур следует резецировать все патологически измененные ткани, приводящие к компрессионным синдромам. Помимо этого, резекция элементов позвоночного двигательного сегмента, если это возможно, должна быть экономной, чтобы не привести к возникновению «ятрогенной» нестабильности и выраженному рубцово-спаечному процессу [Bundschuh C.V., 1988; Aota Y., 1995]. Актуальной проблемой и частым осложнением хирургического лечения грыж межпозвонковых дисков является рецидив грыжи [Soliman J., 2014; Y. Floman, 2007; Teli M., 2010; Ambrossi G.L., 2009].

Степень разработанности темы исследования

Чрезвычайно важными являются разработка и применение таких методов лечения, которые обеспечивают максимальный эффект при минимальном риске осложнений.

Предпочтительно использовать методы, которые уменьшают количество рецидивов грыжи. Если нарушена опорная функция позвоночника и определена сегментарная нестабильность, то в процессе операции необходимо стабилизировать позвоночный двигательный сегмент и восстановить опорную функцию позвоночника. Только тогда можно получить хороший и стойкий клинический эффект от проведенного лечения.

Несмотря на актуальность темы, тактика хирургического лечения дегенеративной болезни межпозвонковых дисков и профилактика сегментарной нестабильности при дегенеративных заболеваниях пояснично-крестцового отдела позвоночника на сегодняшний день разработаны недостаточно.

Все вышеизложенное послужило основанием для проведения настоящего исследования.

Цель исследования

Обобщить собственный опыт и оценить эффективность лечения больных с дегенеративной болезнью поясничного отдела позвоночника с использованием межостистого динамического имплантата для профилактики сегментарной нестабильности после кюретажа межпозвонкового диска.

Задачи исследования

1. Оптимизировать показания к использованию межостистого имплантата при лечении дегенеративной болезни межпозвонковых дисков поясничного отдела позвоночника.

2. Оптимизировать тактику хирургического лечения и профилактику сегментарной нестабильности при дегенеративных заболеваниях пояснично-крестцового отдела позвоночника. Провести сравнительный анализ микрохирургической дискэктомии без фиксации и микрохирургической дискэктомии с последующим установлением на оперированном сегменте позвоночника межостистого имплантата с оценкой изменения подвижности поясничного отдела позвоночника после проведения кюретажа межпозвонкового диска.

3. Оценить результаты хирургического лечения дегенеративной болезни межпозвонковых дисков поясничного отдела позвоночника с использованием межостистого динамического имплантата.

4. Оценить влияние межостистого динамического имплантата на дегенеративные процессы в межпозвонковых дисках на смежных сегментах.

Научная новизна

Впервые на основании большого клинического материала получены дополнительные данные о значении межостистого динамического имплантата для профилактики сегментарной нестабильности и уменьшения болевого

синдрома в поясничной области после проведения микрохирургической дискэктомии и кюретажа ложа межпозвонкового диска.

Проведен сравнительный анализ собственных результатов с результатами хирургического лечения пациентов с дегенеративными заболеваниями поясничного отдела позвоночника без последующей фиксации поясничных сегментов после кюретажа ложа межпозвонкового диска.

Проведена оценка динамики изменений подвижности позвоночного двигательного сегмента после лечения и динамики изменений межпозвонковых дисков на смежных уровнях

Полученные данные позволили оптимизировать показания к использованию в лечении дегенеративных заболеваний поясничного отдела позвоночника динамического имплантата и прогностические критерии течения данного заболевания.

В результате проведенного исследования определены рациональные клинические подходы к ведению больных с дегенеративными заболеваниями межпозвонковых дисков поясничного отдела позвоночника.

Практическая значимость

В результате проведенной работы разработан ряд положений, которые позволили на практике существенно улучшить результаты лечения пациентов с дегенеративной болезнью пояснично-крестцового отдела позвоночника, уменьшить «поясничную боль» в послеоперационном периоде и улучшить качество жизни пациентов.

Расширены и уточнены показания к применению межостистого динамического имплантата при дегенеративной болезни межпозвонковых дисков пояснично-крестцового отдела позвоночника после устранения полифакторной компрессии невральных структур и кюретажа ложа межпозвонкового диска.

Для стабилизации поясничного отдела позвоночника при дегенеративной болезни успешно применяется межостистый динамический имплантат.

Методология и методы исследования

В работе использовались методики ретроспективного и проспективного сравнительного анализа. Применялись клинические, лабораторные, инструментальные, аналитические и статистические методы исследования. Для удобства статистической обработки материалов проведенного исследования все данные анамнеза, клинического, лабораторного и инструментального обследования были формализованы с помощью специально разработанного кодификатора и внесены в базу данных, созданную на основе электронных таблиц EXCEL. Данные обрабатывали стандартным пакетом STATISTICA 6.0. Использовали программы корреляционного и регрессионного анализов.

Положения, выносимые на защиту

1. Доказано, что применение межостистого динамического имплантата при дегенеративной болезни межпозвонковых дисков пояснично-крестцового отдела позвоночника способствует устранению и профилактике развития сегментарной нестабильности после проведения декомпрессии и двустороннего кюретажа ложа диска, при отсутствии сколиотической или кифотической деформаций, аномалий развития, травматических повреждений позвоночника, при сохранной сегментарной подвижности или ее увеличении не более чем на ¼ аксиального размера тел позвонков, выявленной при функциональных пробах.

2. Установлено, что использование межостистого имплантата у пациентов с дегенеративной болезнью межпозвонковых дисков пояснично-крестцового отдела позвоночника приводит к значительному уменьшению поясничной боли, улучшению качества жизни пациентов в течение первого года после оперативного лечения.

3. Определено, что использование межостистого имплантата не способствует нарастанию дегенеративных изменений межпозвонковых дисков на смежных уровнях.

Внедрение в практику

Разработанный алгоритм обследования и лечения пациентов с использованием межостистого динамического имплантата внедрен в практику и используется при лечении больных с дегенеративной болезнью пояснично-крестцового отдела позвоночника на базе спинального нейрохирургического центра ГКБ №67 им. Л.А. Ворохобова.

Степень достоверности

В работе применены современные методы сбора и обработки информации, использовано сравнение результатов с литературными данными, посвященными рассматриваемой теме, установлено совпадение многих авторских результатов с независимыми современными источниками по данной тематике.

Апробация работы

Основные положения диссертационного исследования были доложены: на V съезде нейрохирургов России 22 - 25 июня 2009 г. в г. Уфе; на X юбилейной научно-практической конференции «Поленовские чтения» 19 - 22 апреля 2011 г. в г. Москве; на расширенном заседании кафедры нейрохирургии «Российской медицинской академии последипломного образования» Минздрава России (ГБОУ ДПО РМАПО) 23 апреля 2015 года.

Публикации

По теме исследования опубликовано 4 научные работы, в том числе 2 статьи - в научных рецензируемых журналах, входящих в перечень ВАК Минобрнауки РФ, 2 работы - в виде тезисов на отечественных конференциях.

Структура и объем диссертации

Диссертационная работа изложена на 126 страницах текста, иллюстрирована 6 таблицами и 40 рисунками.

Состоит из введения, обзора литературы, 3 глав собственных исследований, заключения, выводов, практических рекомендаций.

Список литературы содержит 160 источников (34 отечественных и 126 иностранных авторов).

СОДЕРЖАНИЕ РАБОТЫ

Общая характеристика материала и методов исследования

Клиническая часть работы основана на анализе проспективных данных комплексного обследования 100 пациентов с дегенеративной болезнью межпозвонковых дисков поясничного отдела позвоночника, наблюдавшихся и получавших лечение на кафедре нейрохирургии РМАПО на базе Городской клинической больницы №67 г. Москвы с 2006 по 2011 гг.

Критерием отбора пациентов послужило наличие у них болевого радикулярного синдрома по определенному дерматому, наличие неврологической симптоматики, соответствующих выявленным при МРТ поясничного отдела позвоночника дегенеративным изменениям межпозвонковых дисков, дугоотросчатых суставов, тел позвонков и связочного аппарата в пределах одного позвоночного двигательного сегмента. Отсутствие эффекта от консервативной терапии в течение 6 недель и более явилось показанием к проведению хирургического вмешательства.

В исследование включены 52 (52%) мужчины и 48 (48%) женщин. Возраст пациентов от 21 до 71 года.

Все пациенты находились на лечении с выраженными дегенеративными изменениями одного позвоночного двигательного сегмента. У 74 (74%) пациентов выявлена грыжа межпозвонкового диска, обусловливающая клиническую симптоматику заболевания, у 26 (26%) выявлен стеноз позвоночного канала.

В исследуемых группах у 53% пациентов наиболее выраженные дегенеративные изменения выявлены в сегменте L4-L5, у 41% - в сегменте L5-

S1, у 3 % - в сегменте L3-L4, у 2% - в сегменте L5-L6 и у 1% - в сегменте L2-L3.

В данную работу не вошли пациенты с выраженными дегенеративными изменениями двух и более сегментов поясничного отдела позвоночника, так как эти проявления дегенеративной болезни позвоночника имеют свою специфику, как при диагностике, так и при подборе оптимального метода лечения.

Пациенты разделены на две равные группы по 50 человек. В основной (первой) группе было 28 (56%) женщин и 22 (44%) мужчины, средний возраст больных составил 43.51±11.8 лет (m=1.69). В контрольной (второй) группе было 20 (40%) женщин и 30 (60%) мужчин. Средний возраст пациентов составил 46 ± 11.7 лет (m=1.66), различия недостоверны (p=0.31) (Таблица 1).

Таблица 1 - Распределение больных по группам в соответствии с полом и возрастом

		основная группа	контрольная группа
Пол пациентов	женщины	28	20
	мужчины	22	30
Средний возраст пациентов		43,5±11,8 года (m=1.69)	46 ± 11,7 лет (m=1.66)

Болевой синдром в поясничном отделе позвоночника выявлен у 80 пациентов: 39 пациентов основной группы, 41 пациента контрольной группы.

В первой группе пациентов у 41 больного (82%), помимо болевого радикулярного синдрома и боли в поясничном отделе позвоночника, определен неврологический дефицит. Во второй группе у 44 пациентов (88%) определен неврологический дефицит. Неврологический статус пациентов двух групп представлен в таблице 2.

Таблица 2 - Неврологический статус пациентов в исследуемых группах до операции

Неврологический статус	Пациенты основной группы	Пациенты контрольной группы	Количество больных
Неврологический дефицит не выявлен	9	6	15
Изолированные чувствительные корешковые нарушения	23	24	47
Чувствительные корешковые нарушения и двигательные нарушения	7	11	18
Нарушение функции тазовых органов	1	2	3
Чувствительные нарушения, сочетающиеся с синдромом перемежающейся нейрогенной хромоты	10	7	17
Всего	50	50	100

Визуальная аналоговая шкала использовалась для оценки болевого синдрома в поясничной области ВАШ1, корешкового болевого синдрома ВАШ2 и их динамики. В основной группе пациентов до операции среднее значение радикулярной боли по ВАШ2 составило 7±2 балла (m=0,3), в контрольной группе 6±2 балла, (m=0,2), различия недостоверны (p=0,40). Значение поясничной боли ВАШ1 в основной группе до операции составило 4,5±2 балла (m=0,2), в контрольной группе 4±2 балла (m=0,15), различия не достоверны (p=0,34).

Шкала Oswestry использовалась для оценки качества жизни пациентов до хирургического лечения, через 3 месяца и 1 год после операции. Индекс нетрудоспособности Oswestry в основной группе до операции составил 56±17 % (m=2,49), в контрольной группе - 57±14 % (m=2,04), различия недостоверны (p=0,75).

Статистическую обработку материалов исследования проводили стандартным пакетом STATISTICA 6.0. Использовали программы корреляционного и регрессионного анализов. Достоверность различий между количественными показателями вычисляли по критерию t Стьюдента для нормально распределенных величин или по непараметрическому критерию Манна-Уитни. Для сравнения качественных параметров применялся точный критерий Фишера и $\chi 2$. Различия считали значимыми при $p<0,05$.

Всем больным при обследовании в предоперационный период проводились МРТ и КТ поясничного отдела позвоночника.

На МРТ была определена грыжа межпозвонкового диска с разрывом фиброзного кольца, пациенты с протрузией межпозвонкового диска из исследования были исключены. У 71 (71%) пациентов определены медиальное и парамедиальное расположение грыжевых выпячиваний, а у 29 (29%) пациентов определено латеральное расположение грыжевого выпячивания. Пациенты с фораминальными и экстрафораминальными грыжами межпозвонкового диска из исследования были исключены. У 74 пациентов выявлена грыжа межпозвонкового диска, у 26 – определен дегенеративный стеноз позвоночного канала (краевые остеофиты, артроз и гипертрофия фасеточных суставов, гипертрофия связочного аппарата + дегенеративные изменения межпозвонкового диска). Из 26 пациентов со стенозом позвоночного канала 12 включены в основную группу, 14 - в контрольную группу. Стеноз позвоночного канала на МРТ определен у 20 из 26 пациентов. Также на МРТ поясничного отдела позвоночника определялось состояние концевых пластинок и костного мозга тел смежных позвонков. Вероятность увеличения сегментарной подвижности при первом и втором типе изменений концевых пластиной по Modic возрастает, когда при третьем типе по Modic возрастает вероятность отсутствия подвижности в ПДС. МРТ проводилось на аппарате с напряженностью магнитного поля 1,5 Тесла (Рисунок 1).

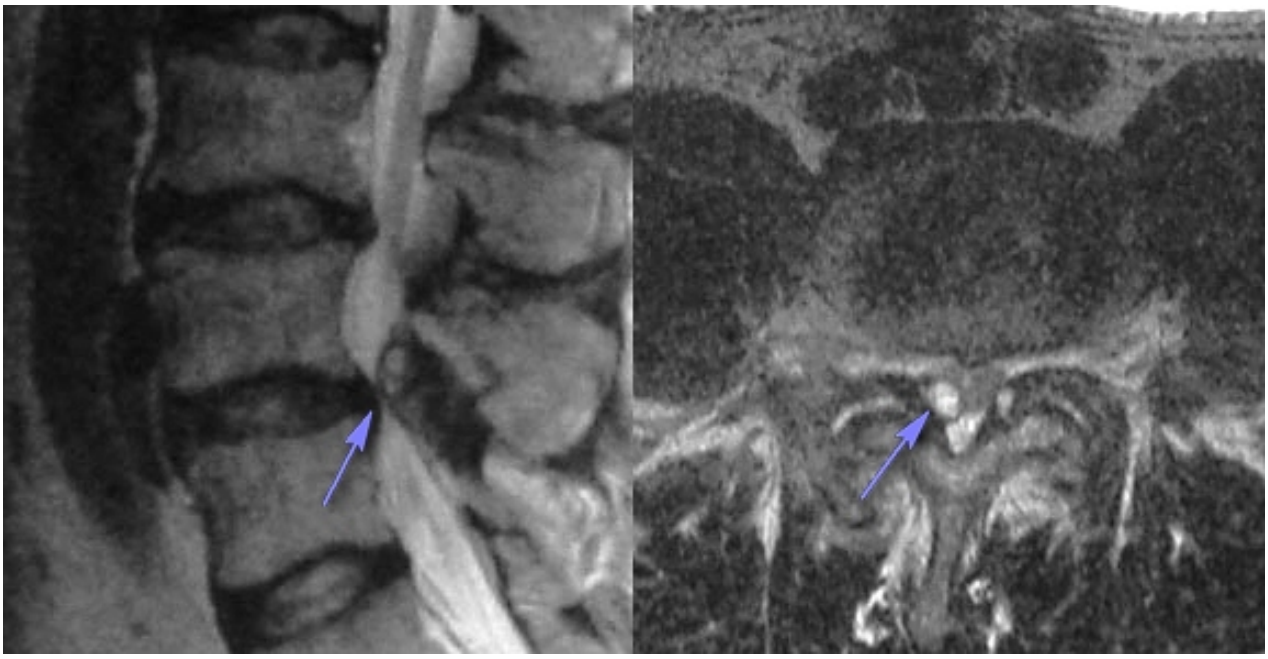

Рисунок 1 - МРТ пациента Г. Стеноз позвоночного канала на уровне L4-L5 в сагиттальной и аксиальной проекциях (указано стрелкой)

Компьютерная томография проводилась на аппарате «Simens» шагом в 2,5 мм с проведением трехмерной реконструкции.

При обследовании определялась степень стеноза позвоночного канала, наличие дополнительных факторов компрессии невральных структур в позвоночном канале, таких как кальцинированные желтые связки, остеофиты тел позвонков и дугоотросчатых суставов. Дополнительно у 6 (6%) пациентов на КТ поясничного отдела позвоночника был выявлен стеноз позвоночного канала дегенерированного позвоночного двигательного сегмента за счет остеофитов (Рисунок 2).

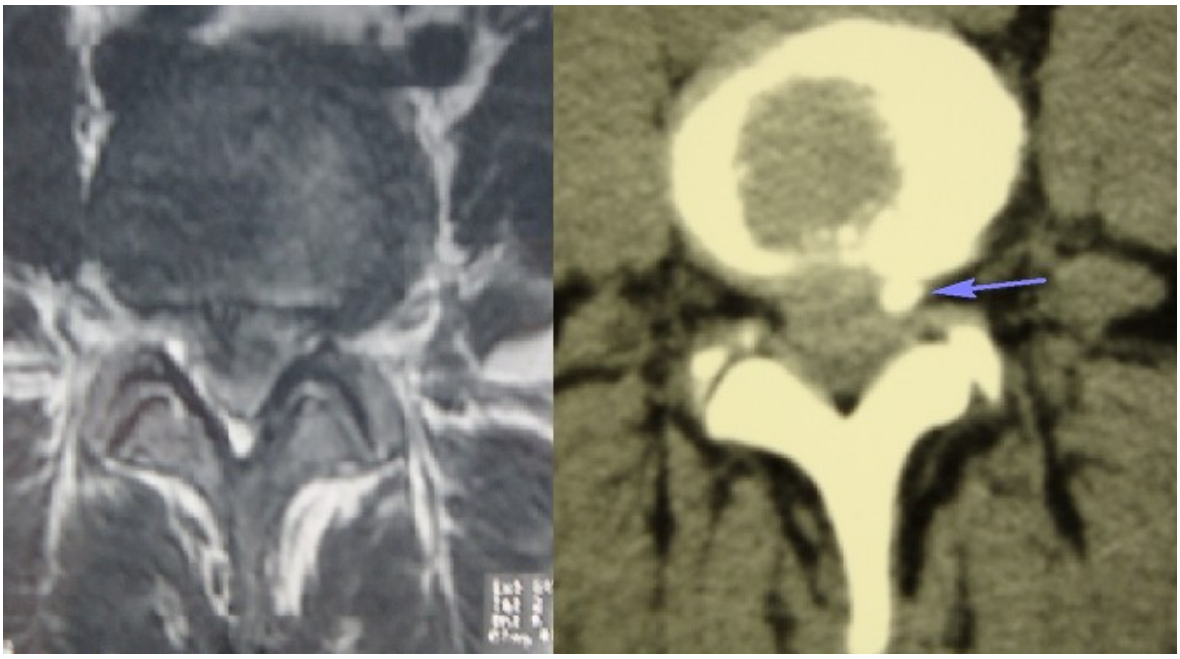

Рисунок 2 - МРТ и КТ пациентки О. На МРТ грыжа межпозвонкового диска преимущественно располагается справа. На КТ определен остеофит в проекции межпозвонкового диска L4-L5 в аксиальной проекции с левой стороны (стрелка)

На КТ поясничного отдела позвоночника определялось наличие остистого отростка S1 позвонка и его конфигурация. 29 пациентам (58%) первой группы межостистый имплантат установлен на уровне L4-L5, 19 пациентам (38%) - на уровне L5-S1, 1 пациенту (2%) - на уровне L3-L4 и 1 (2%) пациенту - на уровне L5-L6. У 3 (3%) пациентов на КТ поясничного отдела позвоночника не был выявлен остистый отросток S1 позвонка, что не позволяет установку межостистого имплантата на этом уровне; эти пациенты включены в контрольную группу (Рисунок 3).



Рисунок 3 - КТ пациентки М. Остистый отросток S1позвонка редуцирован

Также на КТ поясничного отдела позвоночника определялось наличие дегенеративной сколиотической, кифотической деформации, отсутствие травматических повреждений и аномалий развития пораженного позвоночного двигательного сегмента. Пациенты с травматическими повреждениями, аномалиями развития позвоночного двигательного сегмента, сколиотической, кифотической деформацией позвоночника и спондилолистезами 2 и более степеней из исследования были исключены.

Компьютерная томография и магнитно-резонансная томография поясничного отдела позвоночника дополняют получаемую информацию о факторах компрессии дурального мешка и невральных структур.

Ввиду выраженного болевого синдрома функциональные рентгенограммы позвоночника удалось выполнить 76 пациентам. У 27 пациентов на функциональной рентгенографии выявлено увеличение подвижности позвоночного двигательного сегмента (Рисунок 4 и Рисунок 5).

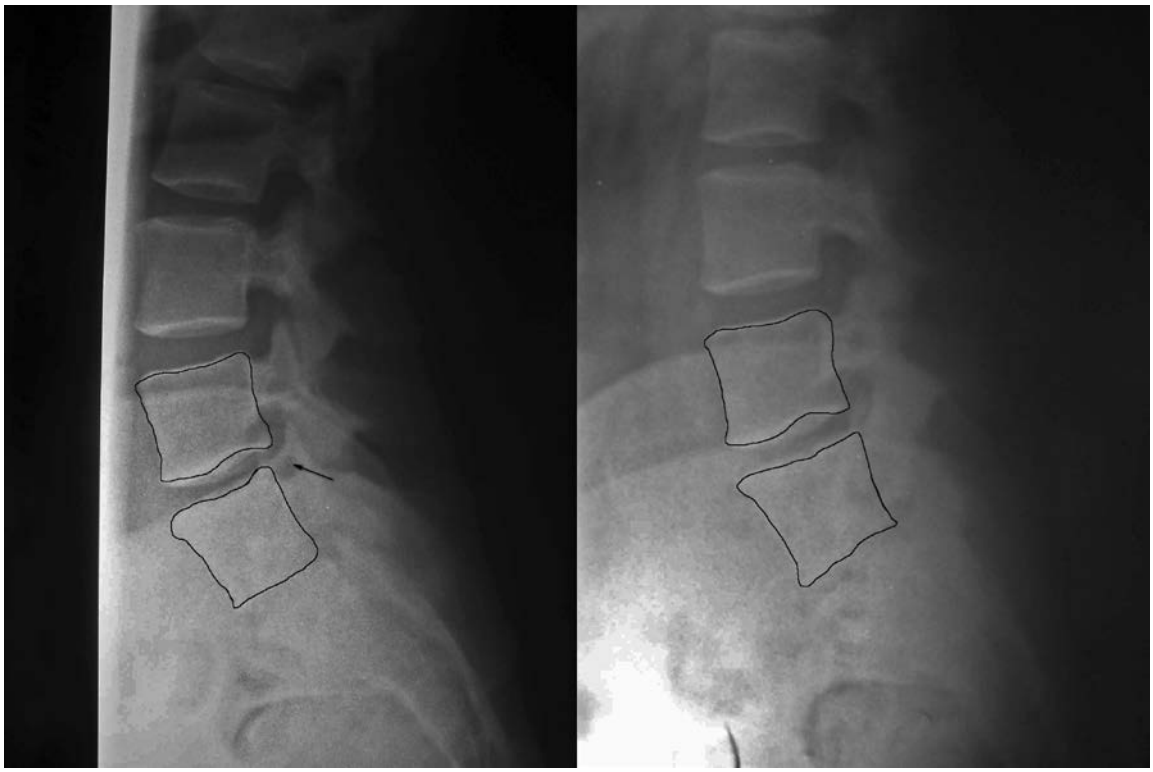

Рисунок 4 - Спондилография с функциональными пробами пациентки К. При разгибании определяется ретролистез L4 позвонка до 4 мм (указан стрелкой)

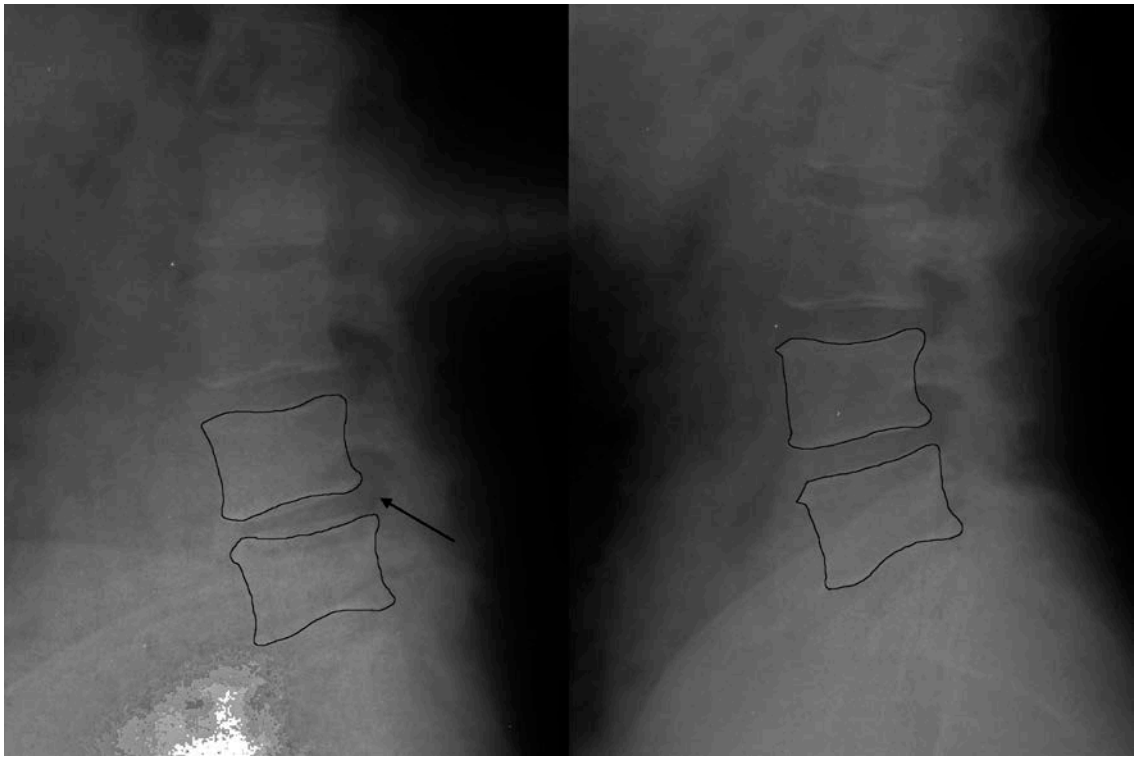

Рисунок 5 - Спондилография с функциональными пробами пациентки С. При сгибании определяется антелистез L4 позвонка до 4 мм (указан стрелкой)

У 44 пациентов - подвижность позвоночного двигательного сегмента соответствовала физиологической норме. У 5 пациентов - подвижности позвоночного двигательного сегмента не выявлено Пациенты с увеличением подвижности больше ¼ аксиального размера тела позвонка, спонлилолистезами 2-й и более степеней из исследования были исключены.

Для оценки результатов оперативного лечения производились контрольные исследования в послеоперационном периоде. КТ поясничного отдела позвоночника проводилась через 10 дней и 1 год после хирургического вмешательства, МРТ поясничного отдела позвоночника проводилась через 3 месяца и 1 - 2 года после оперативного вмешательства, если у пациента не возникало обострения радикулярного болевого синдрома. Функциональные рентгенограммы поясничного отдела позвоночника проводились через 3 месяца и 1 год после оперативного лечения.

Хирургическое лечение

Всем больным проведено хирургическое лечение, включавшее декомпрессию невральных структур - микрохирургическую дискэктомию. В случае если при обследовании определен дегенеративный стеноз позвоночного канала, то кроме микрохирургической дискэктомии проводили удаление остеофитов, гипертрофированного связочного аппарата или суставных разрастаний. После декомпрессии пациентам в обеих группах поводился тщательный кюретаж ложа межпозвонкового диска. Использование кюретажа межпозвонкового диска в современной хирургии позвоночника остается дискутабельным. Применение кюретажа диска, по нашему мнению, уменьшает количество рецидивов грыж межпозвонкового диска. Это также подтверждается данными литературы. Основной (первой) группе дополнительно проведена имплантация межостистого устройства.

Пациентам обеих групп производилась экономная резекция дужек смежных позвонков и медиальная резекция дугоотросчатых суставов на оперируемом сегменте позвоночника. Таким образом, создавалось «рабочее

окно», через которое возможно проникнуть в позвоночный канал и осуществить дальнейшую декомпрессию невральных структур. Причем описанную резекцию элементов заднего опорного комплекса пациентам основной группы проводили с обеих сторон при двусторонней декомпрессии до удаления межпозвонкового диска, чтобы при последующей тракции спинномозговых нервов во время удаления грыжи диска невральные структуры имели свободное пространство и не возникало вторичных компрессионных неврологических осложнений (Рисунок 6).

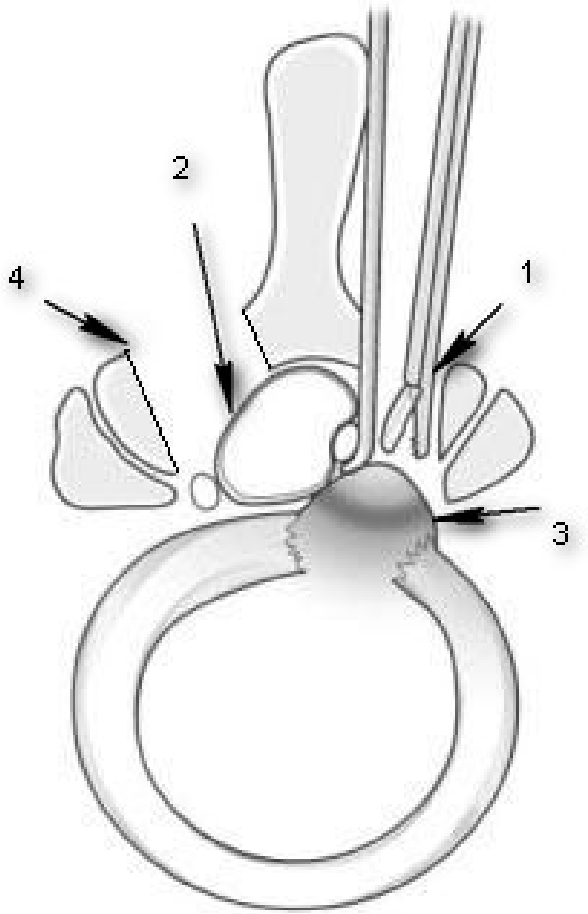

Рисунок 6 - Схема двусторонней частичной резекции дужек позвонков и дугоотросчатых суставов для профилактики вторичных компрессионных осложнений при тракции невральных структур. 1- микроинструменты, 2- дуральный мешок и нервные корешки, 3- грыжа межпозвонкового диска, 4- частичная резекция элементов заднего опорного комплекса с контрлатеральной стороны

Удаление и кюретаж межпозвонкового диска у 44 пациентов основной группы производили как с правой, так и с левой стороны (Рисунок 7).

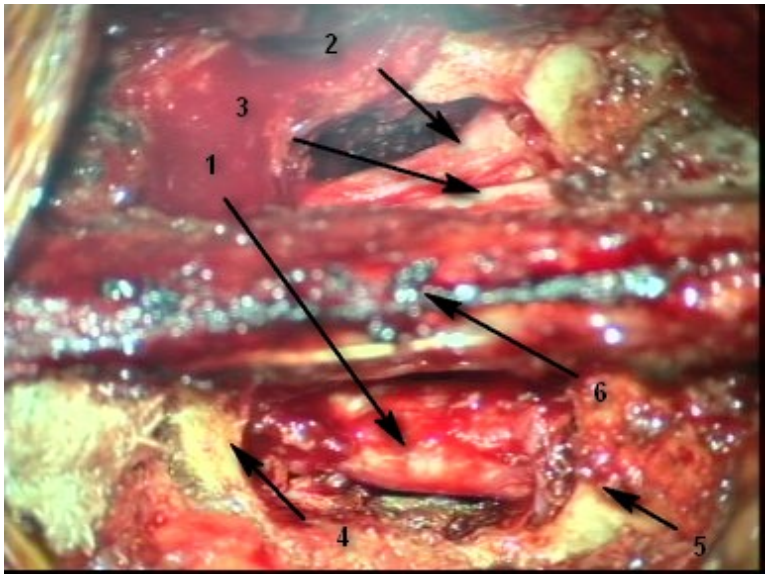

Рисунок 7 - Вид операционной раны после проведения двусторонней декомпрессии и кюретажа ложа диска. Сформированы «рабочие окна», хорошо дифференцируются спинномозговые корешки и дуральный мешок. 1-Левый корешок L5, 2-правый корешок L5, 3-дуральный мешок, 4-дужка L4 позвонка, 5-дужка L5 позвонка, 6-межостистая связка

Шести пациентам основной группы декомпрессия и кюретаж ложа диска произведен только с одной стороны, в связи с латеральным расположением грыжевого секвестра и отсутствием компрессии невральных структур с противоположной стороны. В контрольной группе 23 пациентам была произведена декомпрессия, медиальная фасетэктомия и кюретаж ложа диска только с одной стороны, также в связи с латеральным расположением грыжи и отсутствием компрессии невральных структур с противоположной стороны. Двусторонний доступ, декомпрессия, медиальная фасетэктомия и кюретаж ложа диска с обеих сторон были произведены 27 пациентам контрольной группы. Пациентам первой (основной) группы был установлен межостистый имплантат DIAM на оперированном сегменте позвоночника. Имплантат DIAM - специальное устройство, которое состоит из силиконового материала в форме «X», имеющего полиэстеровую оболочку и эластичные лигатуры для фиксации к остистым отросткам смежных позвонков (Рисунок 8).

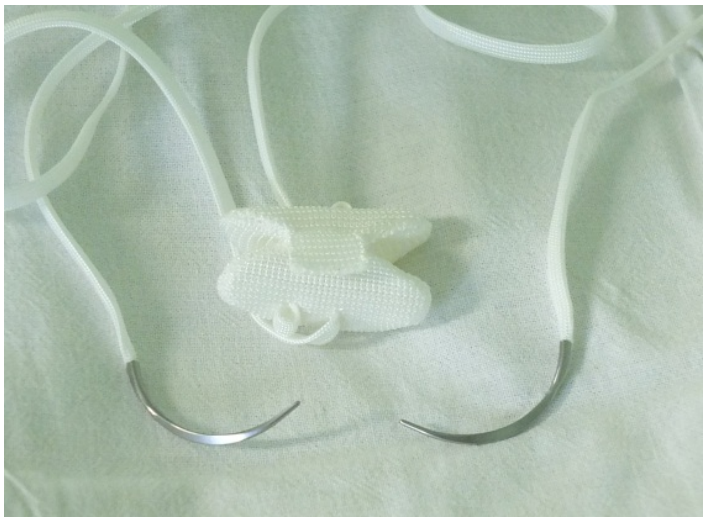

Рисунок 8 - Межостистый динамический имплантат DIAM

Показания для использования межостистого имплантата на сегодняшний день остаются не полностью определены. И часто зависят от индивидуальных предпочтений хирургов. Но чаще всего межостистый имплантат используется в случаях хирургического лечения грыжи межпозвонкового диска, стеноза позвоночного канала, фасет-синдрома и для предотвращения прогрессирования дегенерации уровней смежных с жесткой фиксацией. Противопоказаниями к применению межостистых имплантатов являются: спондилолизный спондилолистез, нестабильный спондилолистез 2 и более степеней, аномалии развития, переломы и сколиоз позвоночника [Kern S., 2006].

Нами был дополнен существующий хирургический метод. Перед установкой межостистого имплантата, помимо проведения декомпрессии невральных структур (удаления патологически измененных связок, остеофитов, медиальных поверхностей фасеточных суставов, удаления грыжи диска), дополнительно проводили тщательный кюретаж межпозвонкового диска. После установки DIAM в межостистый промежуток имплантат фиксируется к смежным остистым отросткам двумя лавсановыми лентами и титановыми клипсами (Рисунок 9). На этом этап фиксации позвоночника завершен. Положение межостистого имплантата контролировалось при выполнении КТ в послеоперационном периоде (Рисунок10).

Рисунок 9 – Операционная рана после установки имплантата. Межостистый имплантат (1), лавсановая лента и клипса для фиксации имплантата (2), надостистая связка (3)

Оперативное вмешательство завершается установкой под мышцы через контрапертуру дренажных трубок с обеих сторон и послойным ушиванием раны.

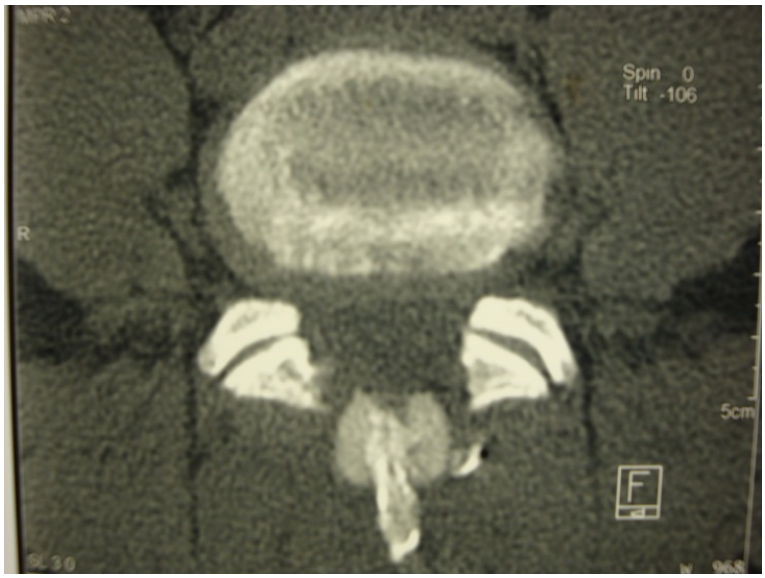

Рисунок 10 - КТ пациента после проведения двусторонней декомпрессии, кюретажа ложа диска и установки DIAM. Определяется медиальная резекция межпозвонковых суставов с двух сторон, сохранена только передняя и латеральная части фиброзного кольца, положение имплантата корректное

Оценивались осложнения после проведенных оперативных вмешательств. Отмечено по одному инфекционному осложнению в виде нагноения раны в обеих группах, а у одного пациента в основной группе при установке межостистого имплантата произошел перелом остистого отростка.

Был проведен анализ катамнеза пациентов.

Результаты

Результаты хирургического лечения оценивались через 10 дней и через 3 месяца после операции. Отдаленные результаты оценивались в течение 1-2 лет после хирургического лечения. Среднее время оценки отдаленных результатов 1 год 4 месяца.

Для оценки результатов оперативного лечения производились контрольные исследования в послеоперационном периоде.

КТ-контроль поясничного отдела позвоночника оценивался через 10 дней и 1 год после хирургического вмешательства. На контрольной КТ через 10 дней после оперативного лечения у пациентов обеих исследуемых групп компрессии невральных структур и миграции межостистого имплантата не выявлено. На КТ-контроле через год определено снижение межпозвонкового пространства на уровне операции миграции имплантата также не выявлено (Рисунок 11).

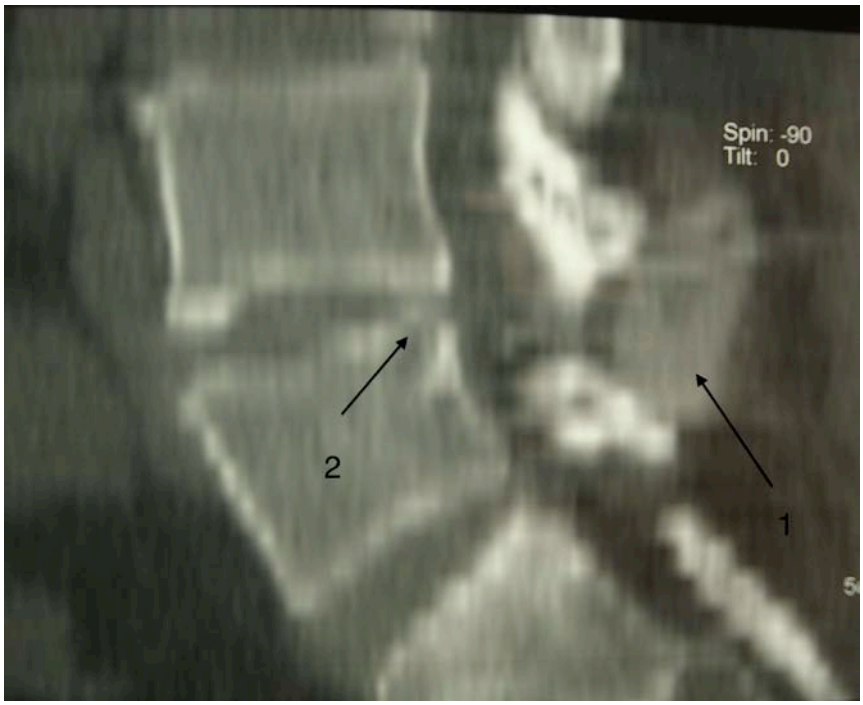

Рисунок 11 - КТ пациентки Г. через год после оперативного лечения Определяется снижение межпозвонкового пространства L4 - L5 (2), межостистый имплантат (1)

Шкала ВАШ использована для оценки состояния пациентов через 10 дней, и через 12 месяцев после оперативного лечения. Через десять дней после оперативного лечения среднее значение болевого синдрома в поясничной области по ВАШ1 в первой группе составило 1,5±1 балл (m=0,15), во второй группе – 2,5±2 балла (m=0,29), различия статистически значимы (p=0,0002). Через год после оперативного лечения в первой группе значение болевого синдрома в поясничной области по ВАШ1 составило 0,5±0,5 балл (m=0,08), во второй группе – 1±1 балл (m=0,17), различия статистически значимы (p=0,001). Значения радикулярного болевого синдрома (ВАШ2) в первой группе через десять дней после операции составили 1±1 балл (m=0,03), во второй группе 1,2±1 балла (m=0,04), различия статистически не значимы (p=0,86). Через год после операции в первой группе значения ВАШ2 составили 0,4±0,5 балла (m=0,09), во второй группе 0,5±0,5 балла (m=0,08), различия статистически не значимы (p=0,64). Значения ВАШ1 в разные сроки после оперативного лечения представлены на рисунке 12.

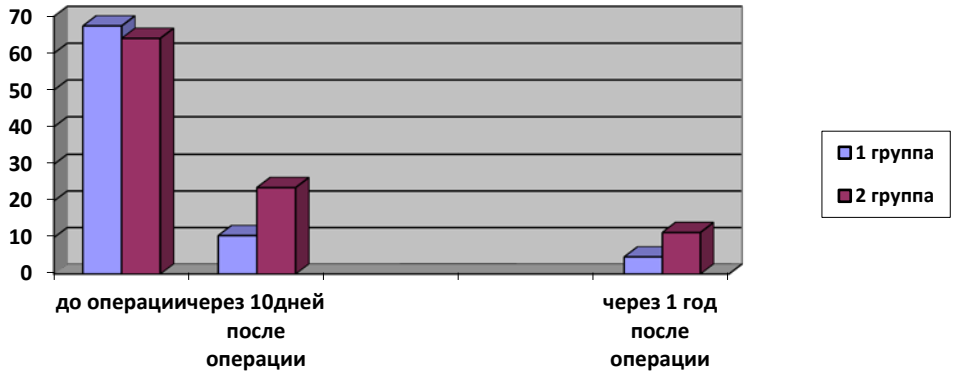

Рисунок 12 - Интенсивность болевого синдрома в поясничной области (ВАШ1) до - и после оперативного лечения (в баллах)

Шкала Oswestry использовалась для оценки качества жизни пациентов через 3 месяца и 1 год после операции. Через три месяца после оперативного лечения индекс нетрудоспособности Oswestry составил в основной группе 20±10% (m=1,45), в контрольной группе - 27±16% (m=2,28), различия статистически значимы (p=0.003). Через год после оперативного лечения в основной группе индекс нетрудоспособности Oswestry составил 9±7 % (m=1,01), в контрольной группе - 11±10 % (m=1,46), различия статистически не значимы (p=0,15). Значения индекса Oswestry в разные сроки после оперативного лечения представлены на рисунке 13.

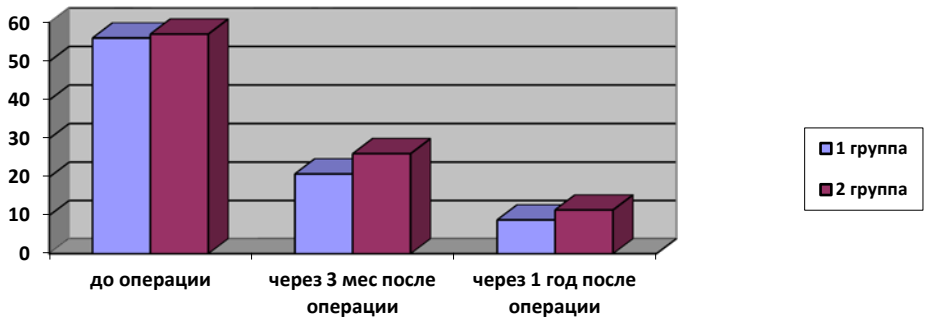

Рисунок 13 - Значение индекса нетрудоспособности Oswestry до - и после оперативного лечения (в %)

Использование межостистого имплантата значительно уменьшает поясничную боль и улучшает качество жизни пациентов в течение первого года после операции с дальнейшей стабилизацией состояния.

У всех пациентов с неврологическим дефицитом в обеих группах отмечен регресс неврологической симптоматики. У 4 пациентов основной группы отмечается уменьшение двигательных расстройств в виде увеличения силы в стопе до 4 баллов, у 2 пациентов основной группы отмечается полный регресс двигательных расстройств. У всех пациентов основной группы с чувствительными расстройствами отмечено улучшение чувствительности, у 14 пациентов основной группы чувствительные нарушения в послеоперационном периоде регрессировали полностью. У 9 пациентов контрольной группы отмечено увеличение силы в ногах в послеоперационном периоде, у 3 из них парез регрессировал полностью. Синдром перемежающейся хромоты купирован у всех оперированных пациентов в обеих группах. Также у всех 24 пациентов контрольной группы с изолированными чувствительными расстройствами отмечено улучшение чувствительности в послеоперационном периоде. У 16 из них чувствительные нарушения регрессировали полностью. У трех пациентов обеих групп в послеоперационном периоде отмечено улучшение чувствительности, но двигательные нарушения сохранились на дооперационном уровне. У трех пациентов обеих групп в послеоперационном периоде отмечено восстановление функции тазовых органов. У 34 пациентов обеих групп в послеоперационном периоде отмечалось появление гипестезии с уровня поражения на стороне противоположной грыжевому секвестру, которая самостоятельно купировалась в течении 10 дней в послеоперационном периоде. Чувствительные расстройства с контрлатеральной стороны в послеоперационном периоде появились у пациентов, оперированных с двусторонней декомпрессией и кюретажем ложа межпозвонкового диска. Увеличение двигательного неврологического дефицита не выявлено у пациентов в обеих исследуемых группах.

Контрольные функциональные рентгенограммы поясничного отдела позвоночника проводились через 3 месяца и 1 год после оперативного лечения. Через три месяца после оперативного лечения у пациентов 1 группы наблюдается уменьшение подвижности позвоночного двигательного сегмента с

8.5±4.1° до 5.6±2.8°, статистически значимо (p=0.00017). Смещения позвонков у пациентов 1 группы через три месяца уменьшились с 1.8±2.2 мм до 1.2±1.8, статистически незначимо (p=0.125).

Во 2 группе на функциональных рентгенограммах через три месяца у пациентов не определено уменьшения подвижности ПДС. Угол на функциональных рентгенограммах до операции у пациентов 2 группы составил 8.6±4.4°, через три месяца угол изменился в среднем до 8.7±4.9°, статистически незначимо (p=0.95). Смещение позвонков у пациентов 2 группы через три месяца увеличилось с 2.0±2.1 мм до 4.4±3.2 мм, статистически значимо (p=0.05). У пациентов 1 группы через 1 год после операции угол при сгибании-разгибании изменился с 8.5±4.1° до 3.2±2.2°, статистически значимо (p=0.0001). Смещение у пациентов 1 группы через год после операции также уменьшилось с 1.8±2.2 мм до 0.6±1.6, статистически значимо (p=0.003). У пациентов 2 группы через 1 год после операции при сгибании-разгибании угол уменьшился с 8.6±4.4° до 5.5±3.6°, статистически значимо (p=0.008) и смещение изменилось с 2.0±2.1 до 1.5±1.7, статистически незначимо (p=0.44) рисунок 14 и рисунок 15.

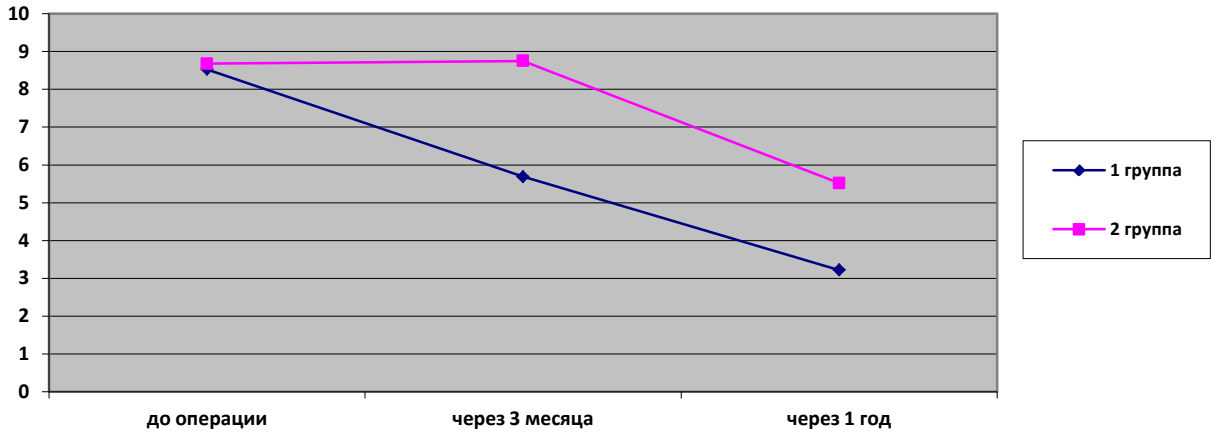

Рисунок 14 - Динамика изменений угла между концевыми пластинками позвонков позвоночного двигательного сегмента до операции и в разные сроки после оперативного лечения (в градусах)

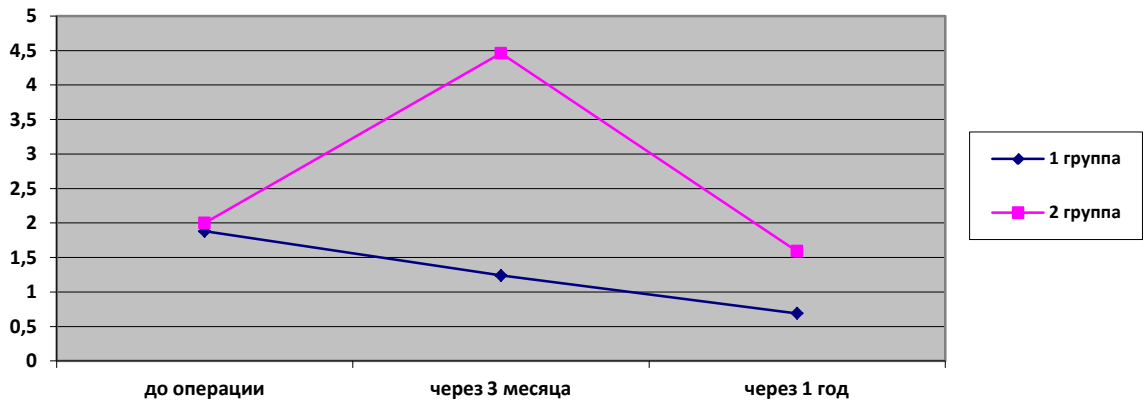

Рисунок 15 - Динамика изменений смещений смежных позвонков позвоночного двигательного сегмента, определенная на функциональных рентгенограммах до операции и в разные сроки после оперативного лечения (в миллиметрах)

Применение имплантата после проведения декомпрессии и кюретажа ложа межпозвонкового диска достоверно уменьшает угол между концевыми пластинками смежных позвонков через три месяца и год после оперативного лечения, а смещение тел смежных позвонков не увеличивается в течении первых 3 месяцев и значимо уменьшается в течение первого года после операции. Проведение декомпрессии и кюретажа ложа межпозвонкового диска без фиксации позвоночного сегмента приводит к увеличению сегментарной подвижности в течение трех месяцев после операции. Хотя затем в течение первого года подвижность позвоночного сегмента уменьшается.

Таким образом, выявлено, что в течение первого года после оперативного лечения и кюретажа ложа межпозвонкового диска подвижность в позвоночном двигательном сегменте у пациентов после установки межостистого имплантата меньше чем у пациентов, оперированных без фиксации позвоночного двигательного сегмента.

У 11 пациентов обеих групп на функциональных рентгенограммах через год после операции подвижности не выявлено.

МРТ контроль проведен через 3 месяца и в отдаленные сроки после

операции (12-24 месяцев), если у пациентов не возникало обострения радикулярного болевого синдрома. При плановом МРТ у пациентов компрессии невральных структур не выявлено. Но у 3 пациентов первой группы и 3 пациентов второй группы в связи с резко развившимся болевым синдромом проведена МРТ и выявлен рецидив грыжи диска в различные сроки (от 1 до 14 мес.) после оперативного лечения. По мнению многих авторов, рецидив грыжи межпозвонкового диска составляет 10-12% при удалении грыжевого секвестра и экономной резекции межпозвонкового диска [Martínez-Quiñones J.V., 2011; Moliterno J.A., 2010; Ambrossi G.L., 2009]. Частота рецидивов грыжи диска у пациентов в исследуемых группах составила 6%. Всем пациентам, у которых возник рецидив грыжи диска, кюретаж был произведен только с одной стороны. На контрольных МРТ в отдаленные сроки прогрессирования дегенерации межпозвонковых дисков на смежных уровнях не выявлено (Рисунок 16).

Рисунок 16 - МРТ пациента К. до оперативного лечения и через 2 года после операции. Дегенерация межпозвонковых дисков на смежных уровнях не возрастает (показано стрелками)

В хирургическом лечении секвестрированной грыжи межпозвонкового диска хорошо зарекомендовал себя метод микрохирургической дискэктомии (по Каспару - удаление только грыжевого секвестра).

Микрохирургическая дискэктомия позволяет в большинстве случаев устранить компрессию нервного корешка и купировать болевой синдром путем удаления грыжевого секвестра через небольшой кожный разрез. Но у данной методики есть ряд недостатков: она не всегда является пригодной для осуществления декомпрессии при полифакторном стенозе позвоночного канала в пределах одного двигательного сегмента и по данным литературы при выполнении этой методики возникает большой процент рецидивов грыж межпозвонкового диска. При микрохирургической дискэктомии невозможна коррекция нарушения опорной функции позвоночника.

Использование билатерального доступа к дегенерированному сегменту позвоночника позволяет осуществить необходимую декомпрессию даже при полифакторном стенозе. Это способствует купированию радикулярного болевого синдрома и регрессу неврологического дефицита. При нарушении опорной функции позвоночника и увеличении подвижности ПДС при двустороннем доступе может быть использован межостистый имплантат. Установка межостистого имплантата уменьшает подвижность ПДС, разгружает дугоотросчатые суставы, уменьшает поясничную боль в послеоперационном периоде. Использование межостистого имплантата также уменьшает поясничную боль и подвижность ПДС у пациентов с нормальной подвижностью, определенной перед операцией, после кюретажа межпозвонкового диска. Это позволяет максимально рано активизировать пациентов, способствует восстановлению трудоспособности и значительно улучшает качество жизни пациентов. В отдаленных сроках наблюдения в ряде случаев после установки межостистого имплантата подвижность позвоночного двигательного сегмента на функциональных рентгенограммах не определяется. Применение такой техники оперативного лечения не влияет на дегенеративные изменения межпозвонковых дисков смежных сегментов позвоночника.

ВЫВОДЫ

1. Использование межостистого имплантата при дегенеративной болезни поясничного отдела позвоночника показано после декомпрессии невральных структур и двустороннем кюретаже ложа межпозвонкового диска при сохранной сегментарной подвижности или ее увеличении не более чем на ¼ аксиального размера тел позвонков.

2. Использование межостистого имплантата позволяет достичь хороших и отличных результатов хирургического лечения дегенеративной болезни позвоночника (уменьшение поясничной боли, улучшение качества жизни пациентов) в течение первого года после операции с дальнейшей стабилизацией состояния.

3. Установка межостистого имплантата позволяет предотвратить развитие сегментарной нестабильности после декомпрессии и кюретажа ложа диска при нормальной сегментарной подвижности до операции.

4. Использование межостистого имплантата после декомпрессии и кюретажа диска уменьшает подвижность в позвоночном двигательном сегменте в сагиттальной плоскости при условии увеличения подвижности до операции не более чем на ¼ аксиального размера позвонка. В тех случаях, когда декомпрессия и кюретаж диска проводятся без фиксации позвоночного двигательного сегмента, происходит увеличение сегментарной подвижности в течение первого года после операции. В отдаленные сроки наблюдения у части пациентов после использования межостистого имплантата подвижность позвоночного двигательного сегмента не определяется.

5. Использование межостистого имплантата не влияет на дегенеративные процессы в межпозвонковых дисках на смежных уровнях.

ПРАКТИЧЕСКИЕ РЕКОМЕНДАЦИИ

1. Для определения всех возможных факторов компрессии невральных структур и оценки нарушения подвижности позвоночного двигательного сегмента всем пациентам с дегенеративной болезнью межпозвонковых дисков поясничного отдела позвоночника показано проводить КТ, МРТ и функциональные рентгеновские снимки в дооперационном периоде.
2. Для профилактики развития синдрома неудачно прооперированного позвоночника во время хирургического лечения необходимо произвести полноценную декомпрессию невральных структур и удалить все выявленные при обследовании факторы компрессии.
3. При выявлении сегментарной нестабильности необходимо восстановить нарушенную сегментарную подвижность в процессе хирургического лечения.
4. Использование межостистого имплантата позволяет уменьшить нарушенную сегментарную подвижность позвоночного двигательного сегмента при условии ее увеличения не более чем на ¼ аксиального размера тела позвонка.
5. Установка межостистого имплантата способствует профилактике возникновения сегментарной нестабильности после двустороннего кюретажа ложа межпозвонкового диска и удаления дополнительных факторов компрессии (остеофиты тел, остеофиты и разрастания фасеточных суставов, желтые связки и др.), что позволяет добиться лучших результатов лечения при повторных ревизионных вмешательствах по поводу рецидива межпозвонковой грыжи.

СПИСОК ПУБЛИКАЦИЙ

1. Баматов А.Б., Дзукаев Д.Н., Древаль О.Н., Кузнецов А.В. Декомпрессия нервных структур и малоинвазивная стабилизация пораженного сегмента при дегенеративных заболеваниях пояснично-крестцового отдела позвоночника //

Сборник тезисов V съезда нейрохирургов России. - Уфа. - 2009. - С. 103

2. Баматов А.Б., Древаль О.Н., Дзукаев Д.Н., Кузнецов А.В. Декомпрессия нервных структур и малоинвазивная стабилизация поясничного двигательного сегмента при дегенеративных заболеваниях позвоночника // Сборник тезисов X Юбилейной научно-практической конференции «Поленовские чтения». - Санкт-Петербург. - 2011

3. Баматов А.Б., Древаль О.Н., Кузнецов А.В. Влияние межостистого имплантата на динамику болевого синдрома и качество жизни пациентов с дегенеративной болезнью поясничного отдела позвоночника // Нейрохирургия. - 2014. - № 1. - С. 41-46.

4. Баматов А.Б., Дзукаев Д.Н., Древаль О.Н., Кузнецов А.В. Влияние межостистого имплантата на сегментарную подвижность и болевой синдром после микродискэктомии с кюретажем ложа диска // Хирургия позвоночника. - 2015. - Т. 12. - № 1. - С. 69–75.

СПИСОК СОКРАЩЕНИЙ

ВАШ - Визуально-аналоговая шкала

МРТ - Магнитно-резонансная томография

КТ - Компьютерная томография

ФР - Функциональная рентгенография

ПДС - Позвоночный двигательный сегмент

СПК - Стеноз позвоночного канала

НПВС - Нестероидные противовоспалительные средства

DIAM (Device for Intervertebral assisted Motion) – межостистый имплантат

ТМО - Твердая мозговая оболочка

ВИ - Взвешенное изображение

РМАПО - Российская Академия Последипломного Образования